

特集

## 症例から学ぶ 統一 IEE 分類

- 序説 「形態分類」の歴史と、「内視鏡分類」の特徴…………… 田中三千雄 1678

[総論]

- 日本食道学会による食道表在癌の拡大内視鏡分類…………… 有馬美和子 ほか 1683

*Note* Barrett 食道腺癌の内視鏡診断…………… 小山恒男 ほか 1692

- MESDA-G の適応と限界…………… 樋口和寿 ほか 1695

*Note* 十二指腸における IEE 拡大内視鏡…………… 郷田憲一 1702

- 大腸：JNET 分類…………… 岡 志郎 ほか 1705

*Note* UC における IEE を用いたサーベイランスと

colitis associated cancer/dysplasia の IEE 診断…………… 渡辺憲治 ほか 1712

[アトラス]

I. 食道編

- Type B1 の 0-IIc 型食道癌…………… 池田晴夫 ほか 1716

- Type B1 の IIa 型食道癌…………… 由雄敏之 1718

- Type B1 の 0-I 型 EP/LPM 食道癌…………… 松浦倫子 ほか 1720

- Mesh, baran 血管による AVA-small を示した食道癌…………… 都宮美華 ほか 1722

- びらんが混在し炎症性 Type B2 血管 (B2i) がみられた食道癌…………… 高橋亜紀子 ほか 1724

- AVA-middle を示した食道癌…………… 前田有紀 ほか 1726

- Type B2 領域を形成した LPM 食道癌…………… 竹内 学 1728

- Type B2 領域を形成した MM/SM1 食道癌…………… 阿部清一郎 ほか 1730

- Type B2 領域を形成した SM2 食道癌…………… 小野陽一郎 ほか 1732

- JES Type B3 を示した食道癌…………… 海野修平 ほか 1734

- Type B3 か迷う血管を示した食道癌…………… 飯塚敏郎 ほか 1736

- Type R を示した食道癌…………… 都宮美華 ほか 1738

- Type B1 を示しながら MM 以深だった食道癌…………… 川田研郎 ほか 1740

- 辺縁隆起を形成する 0-IIc 型食道癌…………… 有馬美和子 ほか 1742

II. 胃編

典型例：MESDA-G 診断基準を満たす胃癌

- 早期胃癌 0-IIc 高分化型腺癌 irregular MSP/irregular MVP-network pattern…………… 菊池大輔 ほか 1744

- 早期胃癌 0-IIc 高分化型腺癌 irregular MSP/irregular MVP (ISIV/ILL-1)…………… 貝瀬 満 1746

- 早期胃癌 0-IIc 高分化型腺癌 irregular MVP/absent MSP (WGA 陽性)…………… 土山寿志 1748

- 早期胃癌 0-IIc tub2-por 混在 irregular MSP/irregular MVP/ILL-2…………… 横山顕礼 ほか 1750

- 早期胃癌 0-IIc 未分化型腺癌 absent MSP/irregular MVP (corkscrew pattern)…………… 小林雅邦 ほか 1752

- 早期胃癌 0-IIa 高分化型腺癌 irregular MSP (WOS なし) /irregular MVP…………… 山里哲郎 ほか 1754

- 高異型度胃腺腫 0-IIa irregular MSP (regular WOS あり) /absent MVP…………… 川村昌司 1756

- 腺窩上皮に反応性異型を伴った不完全型化生粘膜…………… 岩上裕吉 ほか 1758  
非典型例：MESDA-G 診断基準を満たさない胃癌
- 早期胃癌 0-IIa+IIc 表層分化のある高分化型腺癌—胃炎類似所見…………… 小林正明 ほか 1760
- 早期胃癌 0-IIc 表面露出のほとんどない未分化型腺癌—*H. pylori* 現感染…………… 和田正浩 1762
- 早期胃癌 0-IIb *H. pylori* 未感染純系印環細胞癌  
regular MSP (窩間部開大) /regular MVP…………… 堀内裕介 1764
- 胃底腺型胃癌…………… 上山浩也 ほか 1766

### Ⅲ. 大腸編

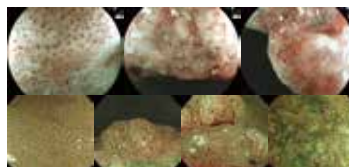
- JNET Type 1 の典型例—過形成性ポリープ…………… 平田大善 ほか 1768
- JNET Type 1—SSA/P…………… 堀内英華 ほか 1770
- SSA/P の癌化例 0-Is+IIa—JNET Type 1/Type 2B…………… 松下弘雄 1772
- JNET Type 2A 典型症例…………… 吉田直久 ほか 1774
- JNET Type 2A—Type 2B に近いもの…………… 町田浩久 1776
- 早期大腸癌 IIc+IIa 中～高分化型腺癌 JNET Type 2B…………… 屋嘉比聖一 ほか 1778
- 早期大腸癌 0-IIa (LST-G (nodular mixed type)) 高分化型腺癌  
JNET Type 2A または Type 2B…………… 和田祥城 ほか 1780
- 早期大腸癌 0-Is+IIa (LST-NG) 中～高分化型腺癌  
JNET Type 2B または Type 3…………… 斎藤 豊 1782
- 早期大腸癌 0-Ip+IIc 高～中分化腺癌 JNET Type 3…………… 田中寛人 ほか 1784
- JNET Type 3—Type 2B に近いもの…………… 新村健介 ほか 1786
- 早期大腸癌 0-IIa (LST-NG) 高分化腺癌 JNET Type 2A…………… 樫田博史 1788
- 早期大腸癌 0-IIa+IIc JNET Type 2B—診断困難例…………… 中村尚志 1790
- 早期大腸癌 0-IIc 高分化管状腺癌 JNET Type 3 または Type 2B…………… 細谷和也 ほか 1792

### 連載：生検—その歴史⑥

- 連載のまとめ, (付) 生検関連器材の紹介…………… 田中三千雄 ほか 1794

- 次号予告・バックナンバー 1802
- 投稿規定 1803
- 編集後記 1804
- 2018 年総目次 巻末 i
- 2018 年 Key words index 巻末 xv

### 今月の表紙



- 上段 (食道)
- 有馬美和子 1685,1686 頁
- 下段 (大腸, 左から)
- 平田大善 1768 頁
- 吉田直久 1774 頁
- 屋嘉比聖一 1778 頁
- 岡 志郎 1707 頁

### □ 関連学会・研究会開催案内

Asian EUS Congress 2019	1694
第 46 回 日本小児内視鏡研究会	1701
第 3 回 和歌山消化器内視鏡ライブデモンストレーションセミナー	1704

### □ AD INDEX

オリンパス(株) EVIS LUCERA ELITE	表紙 4
カイゲンファーマ(株) クリーントップ KD-1	1671
富士フイルムメディカル(株) LASEREO	1676