

## 特集

# 表在型食道扁平上皮癌

## —内視鏡診断と治療 update—

序説.....小原勝敏 1760

### 【総論】

- 表在型食道扁平上皮癌の内視鏡診断と治療の進歩  
—黎明期から現在まで.....河野辰幸 ほか 1763
- 食道扁平上皮癌のリスク因子と高リスク群の絞り込み.....横山 顕 1770
- 表在型食道扁平上皮癌, 上皮内腫瘍, 非腫瘍性病変の病理診断.....前田晃樹 ほか 1779

### 【各論】

#### I. 表在型食道扁平上皮癌の内視鏡診断

- 非拡大スコープを用いた表在型食道扁平上皮癌の  
スクリーニング内視鏡検査.....川田研郎 ほか 1787
- 表在型食道扁平上皮癌診断におけるヨード染色と生検の功罪.....中村理恵子 ほか 1793
- 《Topics》非喫煙・非飲酒症例の食道扁平上皮癌の特徴と診断.....平澤欣吾 ほか 1798
- 表在型食道扁平上皮癌の病型診断—病型でここまでわかる.....前田有紀 ほか 1802
- 表在型食道扁平上皮癌の拡大観察の基本.....竹内 学 ほか 1809

#### 《Note》表在型食道扁平上皮癌の拡大観察

- Type B1 とそのバリエーション.....小野陽一郎 ほか 1817
- ここに注目, pure B2 の見方.....都宮美華 ほか 1822
- これが決め手, B3 の診断.....松浦倫子 ほか 1827
- 超音波細径プローブを用いた表在型食道扁平上皮癌の深達度診断.....吉永繁高 ほか 1831
- 表在型食道扁平上皮癌のリンパ節転移診断.....有馬美和子 ほか 1836

#### II. 表在型食道扁平上皮癌の内視鏡治療と治療後サーベイランス

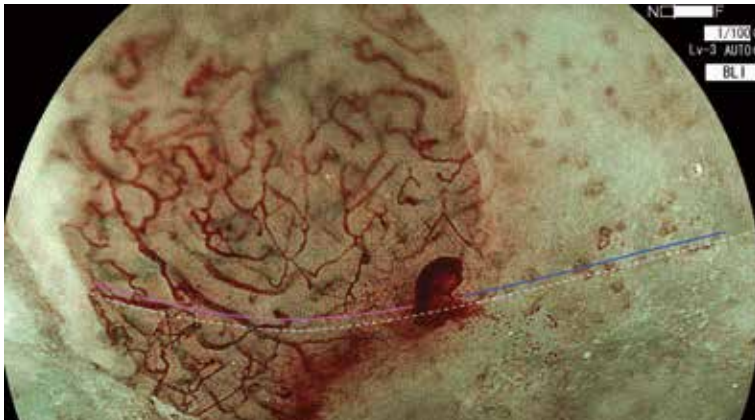- 表在型食道癌のESD—ストラテジーの立て方と基本手技.....北村陽子 ほか 1844
- 表在型食道癌のESD—高難易度症例への対策.....高橋宏明 ほか 1851
- 表在型食道癌の全周切除, 手技と長期経過.....平澤 大 ほか 1858
- 表在型食道癌 ESD 検体の病理診断, 基礎と問題点.....河内 洋 1864

- pT1a-MM/T1b-SM1 食道扁平上皮癌のESD 後マネージメント
  - pT1a-MM に追加治療は要らないか? ..... 上田 智也 ほか 1871
- T1b-SM2 食道扁平上皮癌に対する内視鏡的切除術の現状と問題点..... 由 雄 敏 之 ほか 1877
- 早期食道癌 ESD 後のサーベイランス
  - 異時多発食道癌と二次原発悪性腫瘍のマネージメント..... 貝 瀬 満 ほか 1885

■ 次号予告・バックナンバー 1894

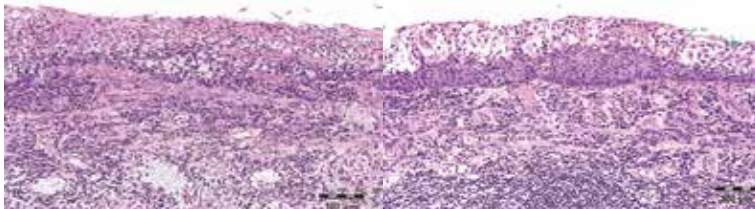
■ 投稿規定 1895

■ 編集後記 1896



今月の表紙

a  
b|c



a ~ c 都宮美華 1825 頁

□ AD INDEX

オリンパスマーケティング(株)	オリンパス医療ウェブサイト	表紙 4
カイゲンファーマ(株)	リフタル K/リフティンニードル	1753
富士フイルムメディカル(株)	CADEYE	1758
(株)南山堂	エコーは心眼	1786