


特集


基本が大切 胃内視鏡診断

序説 温故知新……………榊 信廣 160

【総論】


- 消化器症状から推察する上部消化管疾患の鑑別診断……………中野弘康 162
- 変化する胃粘膜時代における見落とさない内視鏡検査 ……………河合 隆 ほか 171
- 《Note》胃内視鏡検査に臨む準備とは……………池原久朝 ほか 181
- 内視鏡医が知っておくべき・
病理医が内視鏡医に伝えておきたい胃病理診断……………河内 洋 184

【各論】

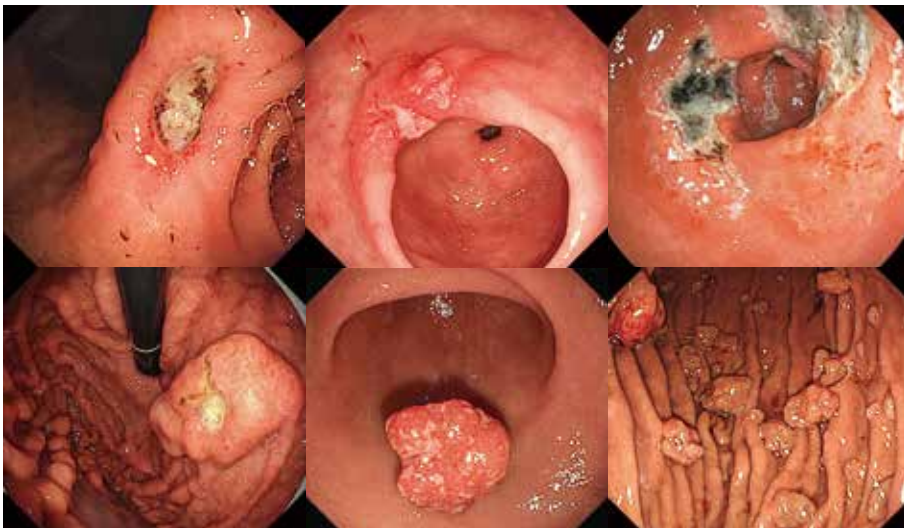- ピロリ胃炎と胃炎の京都分類を修得しよう！……………井上和彦 197
- 《Note》Non-*Helicobacter pylori* *Helicobacter* 胃炎：
幽門前庭部がポイント！……………間部克裕 ほか 209
- 《Topics》PPI/P-CAB 長期服用による胃粘膜変化……………大野亜希子 ほか 212
- 特殊胃炎にも注目！……………山本貴嗣 ほか 218
- 《Note》IBD に伴う胃病変……………荻野治栄 ほか 222
- 忘れてはいけない感染性胃炎
—*Helicobacter* 感染症以外の感染性胃炎 (Infectious gastritis)……………江頭信二郎 ほか 225
- 《Topics》酸分泌抑制薬内服中に症状が増悪する症例に対する検討……………大久保政雄 ほか 230
- まだまだ遭遇する胃潰瘍……………石橋史明 ほか 234
- 《Note》消化性胃潰瘍の予後予測……………河口剛一郎 ほか 239
- 胃ポリープの復習……………今枝博之 ほか 242
- 《Note》消化管ポリポーシスに併存する胃腫瘍性病変
—APC 関連ポリポーシス (FAP, GAPPs) を中心に—……………嶋本有策 ほか 250
- 胃癌診断の振り返り (ピロリ関連胃癌) ……………平澤俊明 ほか 256
- 《Note》遺伝性胃癌と日本における重要性……………二階堂光洋 ほか 265
- 《Note》神経内分泌腫瘍 (NENs) も押さえておこう！……………丸山保彦 268
- 次世代の胃癌診療～ピロリ未感染胃癌……………上山浩也 ほか 271
- 《Note》食道胃接合部癌は今後増える？……………小池智幸 ほか 282

- 疑えますか？ 胃悪性リンパ腫……………吉田貴史 ほか 288
- 《Topics》 MALT1 遺伝子転座を伴う胃 MALT リンパ腫の
内視鏡診断の限界と工夫……………山形 拓 ほか 292
- どうする！ 胃 SMT……………吉永繁高 ほか 297

連載 内視鏡ビッグデータとICTを活用する

- [第1回] 内視鏡所見の音声入力システムの利活用 ……………牧口茉衣 ほか 305

- 次号予告・バックナンバー 310
- 投稿規定 311
- 編集後記 312



今月の表紙

a	b	c
d	e	f

- a~c. 石橋史明 235, 236 頁
- d. 吉田貴史 289 頁
- e, f. 今枝博之 243, 248 頁

AD INDEX

- オリンパスマーケティング(株) EVIS X1 (F690U) 表紙 4
- 富士フイルムメディカル(株) CAD EYE 153
- カイゲンファーマ(株) リフタル K/リフテインニードル 158
- (株)南山堂 症例から学ぶ栄養素欠乏 304